Lane Medical Library

Ueber Sehnenverletzungen und Sehnenoperationen.

Inaugural-Dissertation

zur

Erlangung der Doktorwürde

in der

Medicin, Chirurgie und Geburtshilfe.

Einer

Hohen medizinischen Fakultät

der

Universität zu Leipzig

vorgelegt von

Ernst Doebel,

approb. Arzt

aus Liska-Schaaken, (Ostpr.).

Leipzig.

Druck von Bruno Georgi.

1901.

Gedruckt mit Genehmigung der Medizinischen Fakultät
zu Leipzig. 7. Juni 1901.

Referent: Herr Geh. Med. Rat Prof. Dr. Trendelenburg.

Die durch ihre Funktionsstörung so empfindlichen Sehnenverletzungen sind, obwohl sie eines der wichtigsten Gebiete der heutigen Chirurgie bilden und ihre Heilung eine der dankbarsten und naheliegendsten Aufgaben der ärztlichen Kunst ist, dennoch im Vergleich zu anderen weit schwierigeren Operationen erst verhältnismässig spät Gegenstand endgültiger operativer Behandlung geworden. Während bereits durch die alten Inder Laparotomien, Steinschnitte, Rhinoplastiken u. s. w. mit Erfolg ausgeführt wurden, wagte man sich selbst bis durch das Mittelalter nicht an die Wiedervereinigung durchtrennter Sehnen auf operativem Wege. Dieses anscheinend sonderbare Verhalten hatte hauptsächlich zwei Gründe. Erstens glaubte man, dass die verletzte Sehne nie wieder zusammenheilen könne und vermied deshalb nicht nur ihre Durchtrennung zur Verbesserung einer Funktion aufs sorgfältigste, sondern unterliess auch bei verletzten Sehnen jeden Versuch der operativen Heilung. Galen spricht diese Anschauung deutlich in den Worten aus: „nervus aut ligamentum dissectum refici non potest.“ Der zweite Grund für die anscheinende Vernachlässigung der Sehnenverletzungen in früherer Zeit ist in der anatomischen Unkenntnis zu suchen. Da man keinen rechten Unterschied zwischen Sehnen und Nerven machte, schrieb man ersteren eine übergrosse Empfindlichkeit zu. Diese Ansicht, dass Sehnen und Nerven zusammengehören, pflanzte sich auch noch bis ins 17. Jahrhundert fort. Witzel erwähnt in seiner Arbeit über Sehnenverletzungen und deren Behandlung[1]) einen Brief von Fabricius

[1]) v. Volkmann, Beiträge zur Chirurgie 89.

Hildanus an Peter Uffenbach, der vom 20. Mai 1618, also aus einer Zeit stammte, wo Haller bereits die Beschaffenheit beider Organe gelehrt hatte, in dem dieser in dem eben erwähnten Irrtume, dass Nerven und Sehnen unzertrennlich seien, beharrend, sagt: „si enim nervus praecisus ac dissectus non coalescit, ad quid quaeso provenit, aegrum incaute periclitari.“ Thatsächlich dürfte die Warnung vor Operationen an den Sehnen und die Furcht vor derartigen Eingriffen in vorantiseptischer Zeit in den schlechten Heilerfolgen infolge von Infektion ihre Erklärung und Begründung finden. Die Sehnenscheiden gelten ja auch heute noch als empfindliche Organe, die leicht Infektionskeime aufnehmen und vermöge ihrer schlauchartigen Beschaffenheit und ihrer Lage dieselben verbreiten können. v. Volkmann[1]) sagt noch, dass es eine grosse Anzahl von Gegnern der operativen Behandlung von Sehnenverletzungen deshalb gäbe, weil sie die Erfahrung gemacht hätten, dass ihnen sämtliche genähte Sehnen nekrotisch würden und sie nunmehr dieses für eine unausbleibliche Folge der Operation hielten. Demgegenüber führt v. Volkmann seine eigenen Erfolge an, sowie die der Franzosen, von denen schon Guy de Chauliac im 14. Jahrhundert für die Sehnennaht eintritt. Ihm schliessen sich teilweise Ambroise Paré und Marcus Aurelius Severinus an, von denen letzterer sich bereits auf experimentelle Versuche stützt, die von Fabius Paccius und Gabriel Ferrarius angestellt waren. Mit dem Ausgange des 17. Jahrhunderts findet dann die Sehnennaht etwas allgemeinere Anerkennung. von Meekren ist ein eifriger Verteidiger derselben; auch bekämpft er vornehmlich die irrtümliche Ansicht von übergrosser Empfindlichkeit der Sehnen infolge der Beimischung von Nerven. 1718 giebt Heister[2]) bereits einiges über die Technik an und empfiehlt geeignete Instrumente. Ihm gelingt es aber nicht, stark auseinander-

[1]) Pita u. Billroth II, 2.

[2]) Heisters Chirurgie, citiert nach Goergens „Sehnennaht u. Sehnenplastik“ aus der Bonner chirurg. Klinik 1898.

gezerrte Sehnen zu vereinen, auch warnt er vor der Naht bei stark gequetschten Sehnen. Wenn dann in antiseptischer Zeit die Warnung vor Operationen an den Sehnen noch einmal auftaucht, weil einige Operateure abermals schlechte Erfolge wegen Nekrose zu verzeichnen haben, so ist auch dieses zu erklären. Es ist an den meisten dieser missglückten Fälle wohl die übertriebene Anwendung der Carbolsäure, die eine Gangrän der Sehnen leicht hervorzurufen imstande ist, schuld.

Von Bedeutung für die Geschichte der Sehnennaht sind dann die Verhandlungen des V. Kongresses der deutschen Gesellschaft für Chirurgie im Jahre 1876. Kuster, der bei dieser Gelegenheit einen Mann mit wiedererlangter völliger Gebrauchsfähigkeit des verletzt gewesenen Zeigefingers der linken Hand nach sekundärer Sehnennaht vorstellt, fordert letztere unter dem Schutze der Antisepsis ausgeführt, als selbstverständlich bei frischen Fällen von Sehnenverletzungen und empfiehlt sie auch bei veralteten. Langenbeck berichtet über zwei Fälle von sekundärer Sehnennaht und weist besonders auf zweckmässige Bandage und Lagerung der Extremität nach der Operation hin. König bespricht das Material zur Naht.

Als dann unter der richtigen Anwendung des antiseptischen Verfahrens die Bedeutung der Sehnennaht immer mehr Einsehen erlangte, traten auch bald die verschiedensten Ansichten über ihre Technik und die sonstigen Bedingungen zu einem guten Erfolge auf. Viel beschäftigte man sich in erster Zeit mit der Hautnaht über der genähten Sehne. Anfangs verzichtete man auf primären Verschluss der äusseren Wunde, später bediente man sich der Platten, Röllchen und Zapfen zur Stütze der Naht. v. Volkmann, der zunächst rät, eine Wiedervereinigung der getrennten Sehnenenden durch Vormassieren des retrahierten Endes und darauf folgende zweckmässige Feststellung der Extremität, ohne zu nähen, zu versuchen, empfiehlt beim Misslingen dieses Versuches die Sehnennaht. Auch er legt grossen Wert auf die Art der Hautvereinigung und empfiehlt die Naht der Sehne nicht isoliert vorzunehmen, sondern

nach einer bereits von Garengeot angegebenen Methode „gleich die Haut mit in dieselbe Schlinge zu fassen, welche die Sehnen aneinander knüpft."

In dieser Zeit d. h. Ausgangs der siebenziger und Anfangs der achtziger Jahre vorigen Jahrhunderts beginnt sich dann die Technik der Sehnennaht schnell zu vervollkommnen. Besondere Verdienste darum erwarben sich König, Nicoladoni, Wölfler, Madelung, Witzel, Schwarze, Haegler, Schüssler, Trnka und andere, sodass heute die Sehnennaht in den chirurgischen Spitälern ausnahmslos geübt und gelehrt wird.

Trotzdem wird die Ausführung derselben noch von einer Reihe Aerzte in der Praxis unterlassen angeblich aus Mangel an genügender Assistenz, was indessen bei der heutigen Technik nicht mehr voll begründet ist. Die Methoden wie sie jetzt an den Universitätskliniken gelehrt werden, zeigen trotz einiger Abweichungen unter einander doch im ganzen, dass der Arzt auch ohne wesentliche Hilfe im Stande sein kann, eine frische Sehnenverletzung durch Naht zu heilen.

Bevor die Sehnennaht selbst und andere Sehnenoperationen besprochen werden, sollen zunächst die wichtigsten Arten der Sehnenverletzungen Erwähnung finden. Ihre Kenntnis ist notwendig zur richtigen Diagnose, denn es kann leicht vorkommen, dass Sehnenverletzungen vom Arzte übersehen werden, besonders wenn die Hautwunde nur klein ist, oder dass auch bei ausgedehnten Verletzungen nicht sämtliche durchtrennten Sehnen als solche erkannt werden. Die weitaus häufigsten Sehnenverletzungen sind indessen auch von einer entsprechenden äusseren Wunde begleitet und lässt deren Lokalisation schon auf die Beschädigung der Sehnen schliessen. Getäuscht werden kann man aber auch in diesen Fällen besonders bei Stichverletzungen, wenn die äussere Wunde nicht über der verletzten Sehne liegt, sondern erst ein schräger Stichkanal zu jener führt. Das erste und sicherste diagnostische Mittel ist in jedem Falle die Prüfung der Funktion. Vermisst man hierbei die Thätigkeit

einer Sehne, so ist die Diagnose in den meisten Fällen gestellt. Bei Kindern und sehr ängstlichen Patienten kommt es indessen vor, dass man überhaupt keinen Versuch zu aktiver Bewegung erzielt, weil sie den Schmerz fürchten. Ist dazu die äussere Wunde noch klein, so kann die Diagnose Schwierigkeiten bereiten. In solchen Fällen ist es zweckmässig, das in Frage kommende Glied, beispielsweise einen Finger, passiv im Sinne der Antagonisten der mutmasslich verletzten Sehne respektive deren Muskel ausgiebig zu bewegen. Dadurch wird der Patient angeregt, die gewünschte Funktion auszuführen und kann man, falls ihm dieses glückt, die Verletzung mit ziemlicher Sicherheit ausschliessen. Nur darf man sich hierbei nicht in solchen Fällen täuschen lassen, wo mehrere Sehnen der gleichen Funktion dienen. Von den Franzosen (Traité de Chirurgie) wird dann zur Feststellung der Diagnose Faradisation empfohlen. Witzel weist auch als diagnostisches Hilfsmittel auf das Fehlen der Vorsprünge hin, welche sonst bei der Kontraktion der Muskeln durch das Hervortreten der angespannten, unverletzten Sehnen entstehen. Alte Sehnenverletzungen erkennt man wohl ausnahmslos an dem Fehlen der Funktion, sofern nicht zufällig noch Schmerzen bestehen. Dass letzteres auch vorkommen kann, beweist ein Bericht von Gedeon[1]), nach welchem ein Patient, der eine schwere bis auf den Knochen gehende Verletzung der Extensorenseite der Hand durch eine Kreissäge erlitten hatte, vermutlich durch Narbenzerrung auch weiterhin grosse Schmerzen empfand, bis die sekundäre Sehnennaht ausgeführt wurde.

Schon in der Diagnose, mehr aber noch in der Behandlung bereiten die zwar selteneren aber doch keineswegs vereinzelt dastehenden subkutanen Sehnenverletzungen Schwierigkeiten. Sie werden nicht immer Gegenstand operativer Behandlung werden können, da eine Naht oft nicht ausführbar ist wie bei den Sehnenzerreissungen unmittelbar am Knochen oder was noch öfter vorkommt, wenn ein Stückchen des Knochens mit

[1]) Centralblatt für Chirurgie pro 1898 No. 26.

abgesplittert wird. In anderen Fällen, wo die Naht gerade noch ausführbar wäre, wird die Prognose in Bezug auf den Halt, den das grössere Sehnenende an den feinen noch am Knochen sitzenden Fasern findet, sehr ungünstig sein, zumal wenn es sich, wie ja das meistens auch der Fall ist, um Sehnen handelt, die einen starken Zug auszuhalten haben. Dass derartige Abreissungen von Sehnen unmittelbar an der Ansatzstelle vorkommen können, während wie gesagt gewöhnlich, z. B. bei den Subkutanfrakturen der Patella eher der Knochen abreisst, beweisen die Experimente, die wiederholt an Leichen gemacht worden sind [1]). Busch, der sich zuerst damit beschäftigte, Abrissfrakturen von Strecksehnen an der Nagelphalanx des Fingers bei Leichen zu erzeugen hatte keinen Erfolg. Bessere Resultate erzielten Segond und Schöning, die ebenfalls derartige Versuche an Leichenfingern anstellten. Sie brachten die Endphalanx des Fingers in Beugestellung und drückten sie mit mässiger Kraft bei Streckung des ersten Interphalangealgelenks gegen die Mittelphalanx. Segond gelang es dabei in einer grösseren Anzahl von Fällen das Abreissen der Sehne allerdings mit einem kleinen Knochenstückchen zu bewirken. Schöning dagegen brachte auch, besonders an Kinderleichen einen Abriss der Strecksehne dicht an der Insertionsstelle zu Stande. Hierbei beobachtete er gelegentlich, dass sich feine Fasern noch vom Knochen nach der Sehne hinzogen. Das Abreissen der Beugesehne hat dann Haegler gleichfalls an Fingern bei Leichen erzeugt. Seine Versuche erstreckten sich auf 52 Fälle. Dabei gelang es ihm in der Hälfte derselben, aber erst nachdem er die Flexorenmuskel mittelst angelegter Gummischläuche künstlich kontrahiert hatte, eine Abreissung der Beugesehnen mit und einmal auch ohne Knochenstück hervorzubringen. Sonst kamen Luxationen Subluxationen, oder Querfrakturen der Phalanx zu Stande. Haegler stellt demgemäss die Prognose derartiger Verletzungen sehr schlecht. Da die Sehne unmittelbar am Knochen oder

[1]) Nach Haegler.

mit einem Stück desselben abreisst, kann man nicht nähen, eine Spontanheilung kommt aber selbst bei geeigneter Bandage wegen der starken Retraktion und der leichten Verschieblichkeit der Sehne sowie auch deshalb, weil dieselbe kaum wieder einen Haftpunkt findet, an dem sie sich so befestigen kann, wie es der starke Zug, den sie auszuhalten hat, voraussetzt, schwerlich zu Stande. Für die Subkutanfraktur der Strecksehne ist die Prognose in sofern günstiger, als die Verschieblichkeit nicht so gross ist und eine Spontanheilung daher eher eintreten kann. Die vollständige Wiederherstellung einer guten Funktion ist indessen doch wohl nur in den Fällen zu erwarten, wo die Naht noch in Anwendung kommen konnte.

Das Zustandekommen der subkutanen Sehnenverletzungen bei Lebenden kann nun auf sehr verschiedenen Ursachen beruhen. Für die lediglich mechanische Verletzung sonst gesunder Sehnen giebt es einige interessante Beispiele. In Lieferung 22 des Handbuches für praktische Chirurgie sind zwei derartige Fälle beschrieben. In dem einen handelt es sich um eine alte Dame, die bei flektiertem Daumen mit dem Dorsum der Handwurzel auf die Kante einer Fussbank fiel, in dem anderen um einen Studenten, der auf dem Paukboden mit der Klinge des Schlägers einen Schlag auf die Hand erhielt. In beiden Fällen war die Sehne ohne Verletzung der Haut beschädigt worden. Weiter berichtet Zähl ke[1]) von einer subkutanen Sehnenzerreissung, die dadurch zustande gekommen war, dass ein Wagenrad dem Patienten das Knie gequetscht hatte. Es war das ligamentum laterale externum des Kniegelenkes zerrissen, auch war der musc. biceps femoris vom capitulum fibulae getrennt worden. Auch ohne äussere Gewalteinwirkung, allein durch zu starken Muskelzug können sonst gesunde Sehnen subkutan zerreissen. Witzel führt als klassisches Beispiel hierfür die Zerreissung der Achillessehne an, wie sie

---

[1]) Zähl ke, Dissertation Greifswald. Nach dem Referat aus Centralblatt für Chirurgie pro 1899, No. 52.

Hunter sich beim Tanze zuzog. Hierher gehört auch die Reihe der allerdings meistens mit Knochenabsplitterung verbundenen Zerreissungen der Quadricepssehne sowie auch der des musc. triceps brachii.

Dass für die subkutane Zerreissung der Sehnen bestimmte krankhafte Veränderungen derselben ein praedisponierendes Moment sind, steht ausser Zweifel. So heilte Czerny durch Sehnenplastik einen Patienten, der eine Spontanruptur der Sehne des extensor pollicis longus beim Trommeln erlitten hatte, nachdem schon vorher eine Tendovaginitis bestanden hatte. Ebenso kann die Tuberkulose der Sehnenscheiden eine Ursache hierfür werden. Zwei derartige Fälle hatte ich Gelegenheit in der chirurgischen Universitätsklinik zu Königsberg Pr. zu beobachten. In dem einen handelte es sich um einen Patienten im besten Mannesalter, der eine ausgedehnte Tuberkulose der volaren Sehnenscheiden hatte. Bei der Operation fand sich die Sehne des palmaris longus blind in der erkrankten Sehnenscheide endend, der periphere Teil war anscheinend zerstört worden. In einem zweiten Falle kam ein Mann von ca. 30 Jahren desselben Leidens wegen zur Operation. Hier war die Sehne des flexor carpi radialis spontan zerrissen. Das Ende des centralen Stumpfes war knotig verdickt, der periphere Stumpf war stark degeneriert und schwer in der erkrankten Sehnenscheide freizulegen.

Von den alten Chirurgen wurde als Ursache für die gelegentlich beobachtete, leichte Zerreissbarkeit von Sehnen eine sogenannte Fragilitas tendinum angenommen. v. Volkmann hat hierüber Aufklärung geschafft. Er zeigte an einem Falle von Erkrankung der Extensorensehnen an Sehnenscheidenhydrops, dass die zugehörigen Sehnen durch diese Krankheit aufgefasert und zum Teil zerrissen waren. Auch Witzel beobachtete in einem Falle von Hydrops mit lipomatöser Degeneration an den Sehnenscheiden der Extensoren der Hand, dass einzelne Sehnen bis auf ein Drittel und ein Viertel ihrer normalen Dicke geschwunden waren.

Aehnlich den subkutanen Sehnenverletzungen sind diejenigen, bei denen zwar eine offene Wunde vorhanden ist, die Sehne aber an einer Stelle abriss, die dieser nicht entspricht, sondern mehr oder weniger weiter central- oder peripherwärts davon gelegen ist. Solche Abreissungen findet man gelegentlich bei grösseren meistens durch Maschinen hervorgerufenen Verletzungen oder sie kommen auch dadurch zu Stande, dass bei befestigter Lage der Hand oder des Fusses der Arm resp. das Bein übermässig gebogen oder gedreht wird. In den meisten Fällen sind derartige Sehnenzerreissungen mit komplicierten Luxationen oder Fracturen der Knochen verbunden. Einen seltenen Fall, in dem auch die Durchrissstelle der Sehne der äusseren Wunde nicht entspricht, beschreibt Witzel. Es handelt sich um eine Durchtrennung der Sehnen des abductor pollicis longus und des extensor pollicis brevis im Bereiche des ligamentum carpi dorsale während die Hautwunde weiter unten schräg über den Carpus hinwegzog und in die Knochen desselben rinnenförmig eindrang. Verursacht war diese Verletzung durch einen nur an der Spitze schneidenden Wollsackhaken, der am Knochen abgeglitten war und die Sehnen aufgehakt und beim Herausziehen abgerissen hatte.

In manchen Fällen können Sehnen auch vollständig herausgerissen werden und da sie widerstandsfähiger sind als der Muskel, Stücke von diesem mitreissen. Solche Verletzungen kommen zustande, wenn eine bedeutende Gewalt auf ein einzelnes Glied, meistens einen Finger einwirkt. Gewöhnlich ist diese Gewalt das eigene Körpergewicht; so hat man derartige Ausreissungen von Sehnen bei Leuten gefunden, die von einem Gerüste herabfallend, sich mit den Fingern an einem Balken oder sonstigen Vorsprunge zu halten suchten.

Gegenüber allen diesen immerhin verhältnismässig selten vorkommenden Sehnenverletzungen steht die grosse Anzahl derer, die von einer entsprechenden äusseren Wunde begleitet sind. Derartige Verletzungen kommen gewöhnlich durch scharfe, schneidende Gegenstände zu Stande. Wie auch die statistischen

Berichte von Haegler und Schüssler zeigen, werden die meisten Sehnenverletzungen durch Messer, Beil, Axt, Sense, Säbel oder auch durch Glasscherben verursacht. Auch Maschinenverletzungen oder schwere Quetschungen durch stumpfe Gewalt wie durch Befallenwerden von Steinen oder Ueberfahrenwerden können dazu führen. Einen seltenen Fall beschreibt Schüssler. Hiernach wurde durch Anschlagen der Hand an die Kante eines Waschtisches eine 2 cm. lange Rissquetschwunde mit Zerreissung der Sehne des M. ulnaris internus hervorgerufen.

In den meisten Fällen sind die oberen Extremitäten betroffen und hiervon wieder besonders Hand und Handgelenk. Die Sehnenverletzungen am Oberarm sind häufig durch Maschinen verursacht und meistens mit grossen Verletzungen der Haut, Muskeln und oft auch der Knochen verbunden. Von den Verletzungen der Sehnen an den unteren Extremitäten seien ausser den meistens sehr schweren Trambahn- und Eisenbahnwagenverletzungen noch besonders die Durchtrennung der Achillessehne durch Sensenhieb beim Mähen und die Verletzungen der Sehnen des Fussrückens durch Axt- oder Beilhieb besonders beim Holzzerkleinern erwähnt. Nach einer solchen Verletzung sah ich bei einem Manne eine über 3 Markstück grosse Lappenwunde an der Aussenseite des rechten Fussrückens mit Durchtrennung der IV. und V. Strecksehne, bei einem anderen war gleichfalls durch Axthieb die Sehne des tibialis anticus durchschnitten. Das gewisse Berufsklassen sich besonders häufig Sehnenverletzungen zuziehen, ist erklärlich. Auch hierüber berichten Haegler und Schüssler. In manchen Gegenden sind die Fleischer am meisten davon betroffen, in anderen kommen auch durch die Kreissäge vielfach bei daran beschäftigten Arbeitern derartige Verletzungen vor. In folgendem gebe ich mit Genehmigung der Direktion der Königsberger chirurgischen Universitätsklinik einige kurze Berichte über in den Jahren 1895—1898 laut Krankenjournalen und nach eigener Anschauung zur Behandlung gekommene Sehnenverletzungen;

1. Amalie S., 40 J. alt. Schriftsetzerfrau. Durchtrennung

der Sehne des Flexor policis longus, des N. medianus und der A. radialis. (Unterbindung der Arterie. Sehnennaht.)

2. Paul K., 24. J., Kaufmann. Durchtrennung der Sehne des linken flexor pollicis longus, über dem Interphalangealgelenk. (Sehnennaht nach Wölfler.)

3. August S., 19 J., Arbeiter. Durchtrennung der Haut, der Sehne und des Knochens an der Dorsalseite des linken Zeigefingers.

Am Rücken des linken Mittelfingers eine 2 cm. lange, bis auf den Knochen gehende Wunde mit teilweiser Durchtrennung der Strecksehnen. (Sehnennaht. Gypshanfschiene.)

4. Otto Sch., 43 J., Faktor. Etwa 3 Markstückgrosse Hautlappenwunde an der Aussenseite des rechten Fussrückens durch Axthieb. Durchtrennung der IV. und V. Strecksehne. (Sehnennaht.)

5. J. N., 42 J. Durchtrennung der Sehne des Tibialis anticus. (Sehnennaht.)

6. J. N., 80 J. Zerreissung der Strecksehnen am rechten kleinen Finger.

7. J. N., 93 J. Schnittverletzung der Daumenstrecksehnen.

8. Hermann K., 36 J. Wirtschafter. Durchtrennung der linken Daumenstrecksehne durch Axthieb vor 4 Jahren. (Sehnennaht empfohlen.)

9. Otto J., 10 J. alt. Durchtrennung der Achillessehne durch Sensenhieb.

10. Otto W., 27 J. Schlosser. Schnittwunde am rechten Daumenballen. Durchtrennung der Sehne des Flexor policis logus (Sehnennaht.)

11. Otto St., 33 J. alt. Fleischer. Schnittwunde an der Ulnarseite der linken Hand. Durchtrennung der Sehne des Flexor carpi ulnaris. Teilweise Verminderung der Sensibilität im Bereiche des N. ulnaris. (Sehnennaht.)

12. Gustav B., 22 J. alt. Fleischer. Schnittwunde an der Radialseite des linken Vorderarmes ca. 6 cm. lang durch Beilhieb. Die Adductorensehnen (brevis und longus) sind durchtrennt.

Starke Blutung aus der verletzten A. radialis. (Sehnennaht. Unterbindung der Arterie, Gypsverband.)

13. Albert L., 18 J. alt. Schmied. 5 cm lange Schnittwunde über der Volarseite des linken Handgelenks. Durchtrennung der Sehnen des Palmaris longus und flexor carpi radialis. (Sehnennaht.)

14. Hans L., Drechsler. Schnittwunde am rechten Daumen. Durchtrennung der Sehne des Flexor pollicis longus. (Sehnennaht).

15. Gottfried H., 68 J. Tischler. Schnittwunde am rechten Daumen mit Durchtrennung der Strecksehne. Verletzung durch Kreissäge. (Sehnennaht).

16. J. N. 5780. Durchtrennung der Kleinfingerstrecksehne. (Sehnennaht am nächsten Tage).

17. J. N. 5871. Durchtrennung der pulmaris longus Sehne. (Nur Hautnaht. Tamponade).

18. Carl G., 49 J. Tischler. Komplizierte Fingerverletzung. Am IV. Finger ist die Flexorensehne durchschnitten. Verletzung des Daumens und dritten Fingers durch Hautabreissungen. (Ligatur der Art. digitalis IV. Naht der Flexorensehne).

19. Otto B., 19 Jahre alt. Dachdecker. Drei Schnittwunden am linken Arme, 3—5 cm über dem Handgelenk, eine an der Radialseite des Dorsums, eine auf der Volarseite und eine auf der Ulnarseite. Durchtrennung der Sehnen des Abductor pollicis longus, extensor carpi radialis longus (nur teilweise) und flexor carpi radialis. (Sehnennaht).

20. Ferdinand H., 65 Jahr. Faktor. Querverlaufende Quetschwunde an der volaren Seite der Kleinfingergrundphalanx mit Durchtrennung der Beugesehne. Verletzung vor 24 Stunden. (Sehnennaht).

21. Eugen R., 21 Jahre alt. Arbeiter. Axthieb an der Volarseite des linken Vorderarmes. Durchtrennung der Sehnen des Radialis int. und palmaris longus. (Sehnennaht).

22. Carl Sch. 3 cm lange Schnittwunde über dem ersten Interphalangealgelenk des rechten Mittelfingers mit Verletzung

der Strecksehne. 3 Tage alt. (Wegen schmierigen Belages der Wunde und gleichzeitig bestehendem Gesichtserysipel wird die Sehnennaht für später in Aussicht genommen).

23. Robert G., Zeichner. Durchtrennung der Strecksehne des linken Zeigefingers durch eine Säge. (Sehnennaht).

24. Friedrich D., Diener. Schnittwunde am linken Daumen. Sehne des Flexor pollicis longus durchschnitten. (Sehnennaht).

25. Paul D., 13 Jahre alt. Risswunde am linken Daumen. Sehne des extensor pollicis longus durchschnitten. (Sehnennaht).

Danach waren nur einmal eine Frau und dreimal je ein Kind von Sehnenverletzungen betroffen, von Männern die Fleischer, Tischler und Arbeiter wiederholt. Verletzte Sehnen unterer Extremitäten waren nur dreimal zur Behandlung gekommen. Am häufigsten bezogen sich die Verletzungen auf die Sehne des M. flexor pollicis longus, sonst waren Streck- und Beugeseite des Armes ziemlich gleichmässig betroffen. Viermal kam die Naht bei älteren Verletzungen in Betracht, einmal musste sie wegen Infektion der Wunde für später in Aussicht genommen werden. Die Verletzungen wurden verursacht:

8	mal	durch	das Messer
4	„	„	Axt oder Beil
1	„	„	Kreissäge
1	„	„	gewöhnl. Säge
1	„	„	Sense
1	„	„	Quetschung
2	„	„	Zerreissung
1	„	bei einer grösseren komplizierten Verletzung.	

In 6 Fällen ist als Art der Verletzung Durchtrennung angegeben, wobei wohl meistens auch an Verletzungen durch ein schneidendes Instrument gedacht werden muss.

So kommen die mannigfachsten Arten der Sehnenverletzung zu Stande und jedesmal ist es daher die Pflicht des Arztes, bei Verletzungen fraglicher Stellen genau nach der etwaigen Schädigung der Sehne zu forschen. Ein verletztes Gefäss kann durch seine Collateralen ersetzt werden; die verletzte Sehne wird aber nur in sehr wenigen Fällen durch andere, die in gleicher Weise wirken, ersetzt werden können.

Ist die Diagnose der Sehnenverletzung gestellt, so ist die nächste Frage die, ob gleich genäht werden soll oder nicht. Die guten Resultate, die auch die sekundäre Sehnennaht aufweist, legen den Gedanken nahe, überhaupt jede primäre Naht zu unterlassen und abzuwarten, ob eine Infektion der Wunde besteht. Indessen dürfte dieses zögernde Verfahren doch nicht durchweg zu empfehlen sein. Unbedingt geboten ist ein Abwarten bei Verletzungen, wo eine Infektion bereits erkennbar ist oder die verunreinigte Wunde eine solche befürchten lässt. Vorsicht ist auch bei Stichverletzungen geboten, die schon von den Alten wegen der häufigen Folgen von Infektionen insbesondere auch von Tetanus gefürchtet waren. Bei einer breiten, sauberen und nicht zu tief gehenden Wunde, die bequem ausgewaschen werden kann, wird man indessen auch primär nähen können, ohne direkt einen Misserfolg zu erwarten. Man braucht ja die Wunde nicht vollständig zu schliessen, sondern kann leicht für die ersten Tage an einem oder beiden Enden derselben eine Drainage durch Jodoformgazestreifen oder bei grösseren durch Gummischläuche zum Abflusse des Wundsekrets anlegen. Man erreicht dabei wenigstens, dass überhaupt die Naht angelegt wird, da eine grosse Anzahl von Patienten aus Furcht vor der Erneuerung der Schmerzen sich zu einem Eingriffe, nachdem die Wunde der Haut schon geheilt ist, schwer oder überhaupt nicht entschliesst. Ich entsinne mich einiger Patienten, bei denen wegen starker Verunreinigung der Wunde, dieselbe tamponiert wurde und den betreffenden Verletzten der Rat gegeben, sich nach einigen Tagen zur Operation einzustellen, oder besser täglich zur Kontrolle zu

kommen, bis die Zeit zur Sehnennaht passend sei, und die, nachdem die Schmerzen am nächsten Tage nachgelassen hatten, nicht mehr erschienen. Zwei hatte ich Gelegenheit später wiederzusehen. Der eine hatte zwei, der andere einen steifen Finger und obwohl mir beide zugaben, dass sie bedeutend dadurch belästigt und in der Arbeit behindert seien, liessen sie sich doch zu keiner Operation bewegen während sie gleich nach der Verletzung zu allem bereit gewesen waren.

Hat man sich zur Naht entschlossen, so ist zunächst eine sorgfältige Reinigung der Wunde und ihrer Umgebung vorzunehmen. Die Haut wird rasiert und mit warmem Wasser und schwarzer Seife gründlich gereinigt. Dann empfiehlt es sich die Wunde samt ihrer Umgebung mit einer 1‰ Sublimatlösung abzuwaschen. Ist die Narkose, wie es für grössere Verlegungen stets zu empfehlen ist, in Anwendung gebracht, so kann man noch mit 50% Alkohol eine abermalige Desinfektion vornehmen. Währenddessen wird die Esmarchsche Binde zur Blutleere angelegt. Die Hauptschwierigkeit bringt nun das Aufsuchen der Sehnenenden. Das periphere lässt sich gewöhnlich leicht durch Flexion oder Extension des betroffenen Gliedes sichtbar machen und kann dann gleich nach dem Vorschlage Witzels 1 cm oberhalb der Durchtrennung durchstochen und mittels Seidenfadens angeschlungen werden, sodass es jederzeit aus der Sehnenscheide hervorgezogen werden kann. Weit schwieriger ist dagegen meist das centrale Ende, das durch den starken Muskelzug oft erheblich retrahiert ist, aufzufinden. Zu seiner Aufsuchung sind verschiedene Methoden angegeben. Ist die Hyperextension resp. Hyperflexion ohne Erfolg, so kann man versuchen, das zurückgeschnellte Ende durch Massage oder Einwickelung nach der Peripherie zu in die Wunde vorzudrängen. Witzel empfiehlt zur Aufsuchung des centralen Sehnenstumpfes einen Erweiterungsschnitt, den er nicht direkt über der Sehne, sondern etwas seitlich davon führt. In derselben Weise eröffnet er dann auch die Sehnenscheide und schlingt die Sehne in der erwähnten Weise an. Ein noch an-

deres Verfahren empfiehlt Madelung[1]). Er eröffnet die Sehnenscheide weiter oberhalb der verletzten Stelle und zieht den Sehnenstumpf dort durch die Oeffnung heraus. Dann führt er von der Wunde her eine Sonde, die an der Spitze durchlocht ist, in die Sehnenscheide ein bis sie in der eben erwähnten Oeffnung sichtbar wird. Dort werden Sehnenende und Sonde mittelst Seidenfadens verknüpft, wobei letzterer die Sehne umschlingt und seine Enden durch die durchlochte Sonde geführt und verknotet werden. Nun kann der Sehnenstumpf beliebig mit der Sonde in die Wunde gezogen werden. Die künstliche Oeffnung der Sehnenscheide wird dann durch Naht geschlossen. Nicoladoni[2]) schlägt vor, durch kleine scharfe Häkchen von der Wunde aus in die Sehnenscheide vorzudringen und so den Sehnenstumpf zu erfassen und vorzuziehen. Statt der scharfen Häkchen kann man sich zweckmässig auch der Darmpinzette bedienen. Die hervorgezogene Sehne befestigte Nicoladoni dann dadurch, dass er eine Acopuncturnadel oberhalb der Verletzung durch erstere und ihre Umgebung stach.

In den Fällen, wo ein Stück der Sehne fehlt oder wegen einer Erkrankung unbrauchbar ist und es daher nicht gelingt, die Enden aneinander zu bringen, ist man gezwungen, die Sehne künstlich zu verlängern. Dieses kann man auf zwei verschiedene Arten erreichen. Entweder verlängert man die Sehne an sich selbst durch Teilung und Lappenbildung oder man bedient sich einer fremden Substanz zur Einschaltung zwischen beide Sehnenenden. Dass diese letztere zunächst homologes Material auch von anderen Individuen sein kann, beweisen zwei Versuche von Gluck[3]). Dieser schnitt einem Huhne ein Stück der Achillessehne mit einem Teile des

---

[1]) Centralblatt für Chirurgie pro 1882 No. 6. „Zur Erleichterung der Sehnennaht."

[2]) Wiener med. Wochenschrift pr. 1880 „Ein Vorschlag zur Sehnennaht."

[3]) Langenbecks Archiv 26.

Gastrocnemius heraus und ersetzte das Fehlende durch ein entsprechendes, etwas grösseres Stück, das einem anderen Huhne entnommen war. Nach 40 Tagen war der Gang des Tieres bereits normal und die elektrische Reizung von Nerv und Muskel gab kräftige Reaktion. Noch andere Versuche wurden von ihm gleichfalls bei Hühnern derart angestellt, dass ein Fensterschnitt in die vereinigten M. tensor fasciae latae plus caput longum des Biceps angelegt wurde. Der etwa 5 Markstückgrosse Defekt wurde durch ein entsprechendes Stück von einem Kaninchen ersetzt, Gluck hatte dabei nie eine Zerstörung durch Nekrose an dem implantierten Stücke zu verzeichnen, höchstens fand sich etwas fibröse Entartung Obwohl durch diese Versuche gezeigt ist, dass thatsächlich Sehnenmuskelstücke von anderen Individuen einheilen und funktionsfähig werden können, kommt dieses Verfahren für die Praxis doch kaum in Betracht, da nach weiteren Versuchen von Gluck auch heterologes Material, das natürlich bequemer zu verschaffen ist, mit gutem Erfolge zum Sehnenersatz verwandt werden kann. Es gelang ihm, durch Catgut-Seidenfäden eine Verbindung beider Sehnenenden herzustellen, die dauernd wirksam blieb und volle Funktionsfähigkeit der Sehne bewirkte. Ueber einen solchen mit gutem Erfolge operierten Fall berichtet auch Lange[1]). Es handelte sich um eine Quadricepslähmung und es wurden die Mm. biceps und semitendinosus durch Einflechten von starken Seidenfäden verlängert bis sie sich mit dem Periost der Tuberositas tibiae vernähen liessen.

Will man indessen kein fremdes Material verwenden, so kann man in den meisten Fällen auch die Sehne an sich verlängern, dadurch, dass man nach dem Vorschlage und Beispiel von Hueter, Czerny, Hunter, Witzel etc. nach Spaltung eines Sehnenendes einen Lappen bildet, diesen umschlägt und mit dem anderen Ende vereinigt. Auf ähnliche Weise operierte Hacker[2]) einen Patienten, der nach einer Verletzung die

[1]) Centralhlatt f. Chirurgie p. 1900 No. 28. Referat.
[2]) Centralblatt f. Chirurgie p. 1898 No. 15. Referat.

Streckfähigkeit des Zeigefingers verloren hatte. Er durchtrennte die Indikatorssehne und schlug sie nach vorn über das Gelenk. Dann befestigte er das freie Ende unter dem Periost der Nagelphalanx.

Welches Sehnenende man zu solchen Lappen nehmen soll, wird im allgemeinen dem Operateur für jeden einzelnen Fall überlassen werden müssen. Ebenso wird es ziemlich gleich bleiben, ob die Spaltung der Sehne vertikal oder horizontal vorgenommen wird, wenigstens bei runden Sehnen; bei glatten empfiehlt Witzel die horizontale Durchschneidung.

Lässt sich die Lappenbildung nicht ausführen, so kann man in geeigneten Fällen das zentrale Ende der Sehne eines Muskels an das periphere der Sehne eines oder auch zweier anderer nähen.

Delamare [1]) nähte mit gutem Erfolge sogar drei Sehnen an einen anderen Sehnenstumpf. Er berichtet darüber in seiner Abhandlung: „Plaie transversale de la region dorsale du poignet. Section des trois derniers tendons de l'extenseur commun des doigts. Suture des tendons coupés au tendon de l'extenseur propre de l'indicateur."

Als Material zur Sehnennaht sind Katgut und Seide im Gebrauch. Was die Technik der Naht selbst betrifft, so giebt es dazu viele Methoden. In Lieferung 22 des „Handbuches der praktischen Chirurgie" sind einige Zeichnungen verschiedener Sehnennähte gegeben und beschrieben. Ich habe gleichfalls nach mehreren Berichten und Abbildungen [2]) eine Reihe derartiger Zeichnungen entworten und füge sie meiner Arbeit bei.

---

[1]) Centralblatt für Chirurgie pro 1898, No. 52. Referat.

[2]) Meine Zeichungen sind z. T. nach eigner Anschauung, wie die von der an der Klinik von Eiselsberg gebräuchlichen Naht, sonst nach den Abbildungen und Berichten von Haegler, Wölfler, Schüssler und Witzel angefertigt. Da ich die Arbeiten genannter Autoren mehrfach unter jedesmaliger Namensangabe in meiner Abhandlung verwertet habe, sei es mir gestattet hier im Zusammenhange die genaue Litteratur anzugeben.

Daher glaube ich, mich nur auf eine kurze Erklärung derselben beschränken zu können.

Fig. I giebt die Darstellung der Sehnennaht nach Wölfler und zwar I^a in typischer, I^b in modifizierter Form. Die Nahtführung ergiebt sich ohne weiteres aus der Zeichnung. Zur besseren Uebersicht sind unter den Figuren die entsprechenden Querschnitte abgebildet.

Fig. II stellt die Naht dar, wie sie an der Königsberger Universitätsklinik unter v. Eiselsberg ausgeführt wurde. Jede Sehne wird zu jeder Seite durchstochen und angeschlungen. Ein Fadenende wird gekürzt, das andere mit dem entsprechenden gegenüberliegenden verknüpft, nachdem die Sehnenenden an einander gezogen sind. Das Verfahren bietet den Vorteil der Einfachheit nur darf man nicht zu viel von der Sehne in die Schlinge nehmen.

Fig. III a und b giebt in zwei Stadien die alte Sehnennaht nach Schwartze, Fig. IV eine Modifikation der alten Zapfennaht. Fig. V a und b, Fig. VI, Fig. VII a und b und Fig. VIII ebenfalls früher geübte Sehnennähte nach Haegler und Trnka.

Nach ausgeführter Sehnennaht handelt es sich zunächst darum, ob die Hautwunde ebenfalls genäht werden soll. Bei sekundärer aseptischer Operation wird man dieses im allgemeinen thun, bei primärer Naht kommt es auf die Komplikationen an. Bei grösseren Verletzungen wendet man entweder die Tamponade an oder sorgt durch gute Drainage für genügenden Abfluss des Wundsekrets. Danach legt man einen

---

Wölfler, „Sehnennaht und Sehnenplastik. Wiener klin. Wochenschrift pro 1888 S. I.

Witzel, Sammlung klin. Vorträge von Volkmann 291. Chir. p. 89.

Schüssler, „Sehnennähte an der Klinik Billroth von 1886—1889.“ Wiener klin. Wochenschr. pro 1890. S. 373.

Haegler, „Ueber Sehnenverletzungen an Hand und Vorderarm.“ Wiener klin. Wochenschrift. pro 1896. S. 852 und Beiträge zur klin. Chirurgie. Bd. XVI. Heft 1 und 2.

aseptischen Verband an und bringt nun die Extremität in eine Stellung, in der die Sehne keinen Zug auszuhalten hat, also z. B. bei Naht der Strecksehnen der Hand, diese in Hyperextension. Diese Stellung wird durch einen fixierenden Verband befestigt.

Wenn keine Störungen durch Infektion oder Drücken der Bandage entstehen, lässt man letztere am besten bis zu 3 Wochen liegen. Dann kann man auch vorsichtig mit passiven Bewegungen beginnen. Ausser der eben erwähnten septischen Infektion können Nekrose, Nahteiterungen oder das Auswandern von Seidenfäden sowie auch narbige Verwachsungen den Heilungsprozess hindern oder zu nichte machen. Doch gehören derartige Fälle heute zu den Ausnahmen und kann man bei gut aseptischer Operation im ganzen auch einen Erfolg erwarten. Als Beispiel für den Verlauf der Operation und Nachbehandlung von Sehnenverletzungen sei es mir gestattet zwei Krankengeschichten aus der Königsberger Chirurg. Universitätsklinik anzuführen. Es handelt sich darin um schwere Sehnenverletzungen, die durch primäre und sekundäre Naht geheilt wurden.

Carl St., 3 Jahre alt, Arbeitersohn, Labiau.

Aufgenommen den 27. X. 97.

Entlassen den 7. V. 98.

Anamnese: Am Nachmittage des 26. X. hieb ein Knabe mit einer Axt auf den Arm des Patienten. Die Wunde blutete sehr stark, Patient konnte die Hand nicht mehr bewegen. Der sofort hinzugerufene Arzt stillte die Blutung und legte einen Notverband an, worauf sofortige Ueberführung in die Klinik erfolgte.

Patient hat die Nacht ruhig und ohne zu fiebern geschlafen. Schmerzen wurden nur bei Druck auf die Wunde empfunden.

Status d. 27. X. Kräftiger Knabe von gesundem Aussehen ohne krankhafte Veränderung der inneren Organe. Temp. 37,8. Gleich nach der Einlieferung Operation:

Dicht oberhalb des Handgelenks zieht eine scharfrandige Wunde über die ganze Streckseite des Unterarmes. Aus der Tiefe ragen mehrere Sehnenstümpfe hervor. Die Wundränder werden auseinandergehalten und zwei Längsincisionen zum Aufsuchen der zurückgeschnellten Sehnenstümpfe angelegt. Es zeigt sich, dass bis auf den Extensor carpi ulnaris sämtliche Strecksehnen durchschnitten sind. Einzelne centrale Sehnenstümpfe haben sich in ihren Sehnenscheiden sehr weit retrahiert. Die Sehnenscheiden werden, um an die Sehnenenden zu gelangen, nicht ausgedehnt gespalten, sondern nur etwas oberhalb der Stümpfe gefenstert und die Sehnen dann angeschlungen. Die Sehnenenden werden mit spitzstumpfer Nadel durch die Sehnenscheiden hervorgezogen. Es wird bei der Naht die doppelte, seitliche Anschlingung angewandt. Die dünnsten Sehnen werden nur durch eine einzige seitliche Naht vereinigt. Hautnaht. Hand wird in maximaler Streckung fixiert. Mitella.

27. X. abds. 38°. Geringe Schmerzen.

31. X. Temp. normal. Verlauf reactionslos.

8. XI. Entfernung der Nähte. Wunde etwas eitrig belegt, Schiene in verminderter Streckung.

21. XI. Verbandwechsel. Beweglichkeit im Handgelenk und in den Fingergelenken aktiv nicht vorhanden, passiv im Handgelenk nur in ganz geringem Masse möglich. Es wird ein Verband ohne Schienen angelegt. Beginnen mit passiven Bewegungen.

26. XI. Hand etwas beweglich, dagegen nicht die Finger. Warme Handbäder, Massage.

8. XII. Die aktive Beweglichkeit hat etwas Forschritte gemacht.

3. I. Forcierte passive Bewegungen in Bromaetylnarkose.

16. I. Trotz wiederholter passiver Bewegungen keine Fortschritte in der aktiven Beweglichkeit.

17. I. Operation. Auf dem Dorsum wird median eine Längsincision gemacht vom Handgelenk nach dem Unterarme

zu. Nach Durchtrennung der oberen Schichten kommt man auf ein schwieliges Packet, das mit der Unterlage verwachsen ist und die Sehnen enthält. Dasselbe wird losgelöst und die Sehnen werden isoliert. Jetzt erst erfolgt auf centralen Zug an der gemeinsamen Extensorensehne Streckung der Finger, was vorher unmöglich war. Die Daumensehnen sind ziemlich frei beweglich.

Sodann wird auf der volaren Fläche über das Handgelenk hin eine Längsincision in ca. 6 cm Ausdehnung gemacht. Die oberflächlichen Sehnen sind intakt, dagegen befinden sich in der Tiefe mehrere mit der Umgebung verwachsene, centrale Stümpfe. Die peripheren Enden können nicht sogleich aufgefunden werden. Man vereinigt daher unter Verzicht auf isolierte Vereinigung die centralen Stümpfe mit dem intakten aber schwachen flexor digitorem communis. Es gelingt so, die Sehnen etwas unterhalb des Handgelenkes durch seitliche Anschlingung zu verbinden. Zur Verhinderung einer Verwachsung der Sehnen mit den umliegenden Weichteilen wird ein Guttaperchastreifen herumgewickelt und aus der Wunde herausgeleitet. In die Dorsalwunde wird ebenfalls Guttaperchapapier auf das Sehnenpacket gelegt zur Verhinderung der Verwachsung mit der äusseren Haut. Hautnaht. Fixation in leicht flektierter Stellung.

23. I. Entfernung des Guttaperchapapieres. Aus den Oeffnungen fliesst etwas braunrote Flüssigkeit heraus.

3. II. Heilung per primam.

10. IV. Status (von der inneren Klinik aufgenommen). Extension und Flexion der ganzen Hand ausführbar aber schwach.

Extension der Grundphalangen schwach.
„ „ ersten Phalangen fehlt.
Flexion der Grundphalangen fehlt.
„ „ anderen Phalangen angedeutet.

Adduction und Abduction der Finger fehlt. Sensibilität nicht prüfbar. Entartungsreaktion in Daumen und Kleinfinger-

muskulatur, im übrigen faradische und galvanische Reaktion vorhanden, aber etwas herabgesetzt. N. radialis und medianus funktionieren, n. ulnaris nicht.

Es wird beschlossen, die Ulnarisnaht auszuführen.

17. IV. Naht des n. ulnaris, der im Narbengewebe eingebettet gefunden wird.

26. IV. Bewegung der Finger besser.

10. V. Bewegung der Finger besser. Der Daumen wird deutlich ab- und adduciert. Flexion gering, aber vorhanden.

20. V. Patient benutzt die Hand zum Essen. Die Finger werden gewöhnlich in Beugestellung gehalten aber bewegt. Hautfarbe blauroter als links.

7. VI. Entartungsreaktion noch vorhanden. Besserung nicht verkennbar.

8. VI. Patient wird vorläufig entlassen. Die rechte Hand wird benutzt. Der Daumen ist ausgiebig beweglich, Fingerbewegungen noch unbedeutend.

Patient wird nach 6 Wochen wiederbestellt.

II. Ottilie B. 14 Jahre alt. Dienstmädchen. Kreis Löbau.

Aufgenommen 13. I. 98.

Entlassen 3. V. 98.

Anamnese: Patientin erlitt gestern (12. I.) nachmittags 3 Uhr einen Unfall, indem sie mit dem linken Arme in eine Häckselmaschine geriet, genauere Angaben über den Unfall kann sie nicht machen. Es scheint, dass der linke Arm zwischen die Messer gekommen ist und dass die Wunde am rechten Arm durch eines der Messer bei Abwehrbewegung damit enstanden ist. Der linke Arm wurde etwa in der Mitte durch das Messer abgetrennt, hing aber noch an einer Hautbrücke. Ein hinzugezogener Arzt entfernte den abgetrennten Teil völlig und schickte die Patientin in die Klinik.

Status: Kräftiges, für ihr Alter sehr gut entwickeltes Mädchen. Herz und Lunge ohne Besonderheiten. Beide Arme sind mit dicken Gazeverbänden bedeckt, die Wunden bei Ab-

nahme derselben dick mit Jodoform bestreut. Der linke Unterarm ist etwas oberhalb der Mitte amputiert, der Stumpf stark mit Erde und Häcksel verunreinigt. Die Haut ist auf der Rückseite in grösserer Ausdehnung erhalten als auf der Vorderseite. Aus dem Stumpfe ragen Radius und Ulna ca. 5 cm hervor. Wundfläche schmierig. Keine Blutung. Am rechten Oberarme findet sich auf der Rückseite oberhalb des Olecranon eine bogenförmige, von aussen oben nach unten innen verlaufende, klaffende Wunde. Haut und Muskulatur sind ziemlich scharf durchtrennt, die Wunde selbst ist sehr stark verunreinigt. In der Tiefe liegt der Humerus frei. An seiner lateralen Seite oberhalb des Epicondylus lateralis befindet sich ein grösserer, oberflächlicher Knochensplitter, der am Periost hängt. Der Triceps ist schräge, am Uebergange des Muskels in die Sehne durchtrennt.

Operation: Links: Reamputation des Unterarmes mit vorderer Lappenbildung. Rechts: Reinigung der Wunde, Entfernung des Knochensplitters. Der durchschnittene Muskel wird durch Seidennähte vereinigt. Drainage. Hautnaht. Suspension beider Arme.

14. I. Temp. 38,6 abds. 39,4. Starke Schmerzen rechts. Lymphdrüsenschwellung in der Achselhöhle. Die Wunde wird geöffnet, sie ist dick eitrig belegt. Jodoformgazetamponade.

18. I. Temp. abgefallen. Die Wunde reinigt sich.

19. II. Wunde links verheilt. Rechts ist noch eine Pfennigstückgrosse Granulationsfläche. Die Funktion des Triceps ist sehr gering. Es kann eine Streckung nur bis ca. 120° erzielt werden.

25. II. Operation: Blutleere. Excision der Narbe an der Dorsalseite des rechten Oberarmes, Freilegung der centralen und peripheren Triceps-Sehnenstümpfe. Trotz ausgiebiger Mobilisierung des centralen Teiles lassen sich die Stümpfe nicht vereinigen. Der periphere Sehnenstumpf ist sehr kurz, (2—3 cm) sodass eine Verlängerung derselben durch Bajonettschnitt nicht möglich ist. Es wird daher etwas vom freien

Rande des peripheren Stumpfes ein querer Schnitt durch die äussere Hälfte des Sehnenstumpfes gemacht, das dadurch mobilisierte Sehnenstück um 90° nach oben gedreht und dadurch an den centralen Stumpf gebracht. Die Naht gelingt leicht.

Hautnaht, Drainage, Verband in extremer Extension.

26. II. Leichte Temperatursteigung. Keine Schmerzen.

7. III. Entfernung der Nähte. Hautwunde klafft etwas.

15. III. Aus der Tiefe stossen sich einige Seidennähte ab.

21. III. Die Wunde klafft noch ziemlich breit. Der Triceps beginnt gut zu funktionieren.

28. III. Wundfläche granuliert. Es stossen sich noch immer Seidenfäden aus der Tiefe ab.

4. IV. Die Funktion des Triceps ist so, dass er fast vollständig gebraucht werden kann.

26. IV. Die kleinen granulierenden Wunden und Fisteln schliessen sich.

3. V. 98. Patientin wird als geheilt entlassen. Die Funktion des Triceps ist gut.

Unter dem Schutze der Asepsis hat sich das Gebiet der Sehnenoperationen besonders seit den achtziger Jahren vorigen Jahrhunderts noch bedeutend erweitert. So wird heute ein grosser Erfolg durch die Sehnenverpflanzungen zur Heilung von Lähmungen erzielt. Ich erinnere hierbei nur an die in diesem Sinne ausgeführten Operationen nach Kinderlähmungen. Eine kurze Statistik über Sehnenplastiken zur Heilung von Lähmungen und Lähmungsdeformitäten giebt Vulpius.[1]) Er hatte bei 21 Operationen nur drei Misserfolge zu verzeichnen. Vulpius lässt den Gypsverband 4—7 Wochen liegen, gestattet aber schon, nach 8 Tagen aufzustehen. Die Nachbehandlung führt auch er durch Massage, Gymnastik und Anwendung der Elektricität. — Und noch weiter ist die Technik der Sehnenoperationen vorgeschritten, sodass man selbst abgetrennte Glieder durch anderen Körperteilen entnommen ersetzen kann und

---

[1]) Centralblatt für Chirurgie pro 98, No. 18.

nach Verbindung der Sehnen durch die Naht, eine gute Funktion erzielt. Als Beispiel hierfür erwähne ich zum Schlusse die von Professor Freiherr von Eiselsberg[1]) ausgeführte Verpflanzung der 2. Zehe an Stelle des Zeigefingers. Die Operation wurde sekundär nach einer vorausgegangenen Phlegmone unternommen. Die Zehe heilte ohne nekrotisch zu werden allmälich an, sodass Patient bereits die Schreibfeder mit ihrer Hilfe halten kann. v. Eiselsberg weist darauf hin, dass die einstweilen noch schlecht vorhandene aktive Beweglichkeit kein unbedingt ungünstiges Resultat verheisse, da in einem Falle, wo nach Madelung Sehnen des Unterarmes genäht wurden, erst nach 6 Wochen die Funktion eintrat und das Resultat dann ein gutes wurde.

---

[1]) Langenbecks Archiv f. klin. Chirurgie, No. 61.

Zeichnungen zu

„Ueber Sehnenverletzungen und Sehnen-operationen“.

Fig. I.

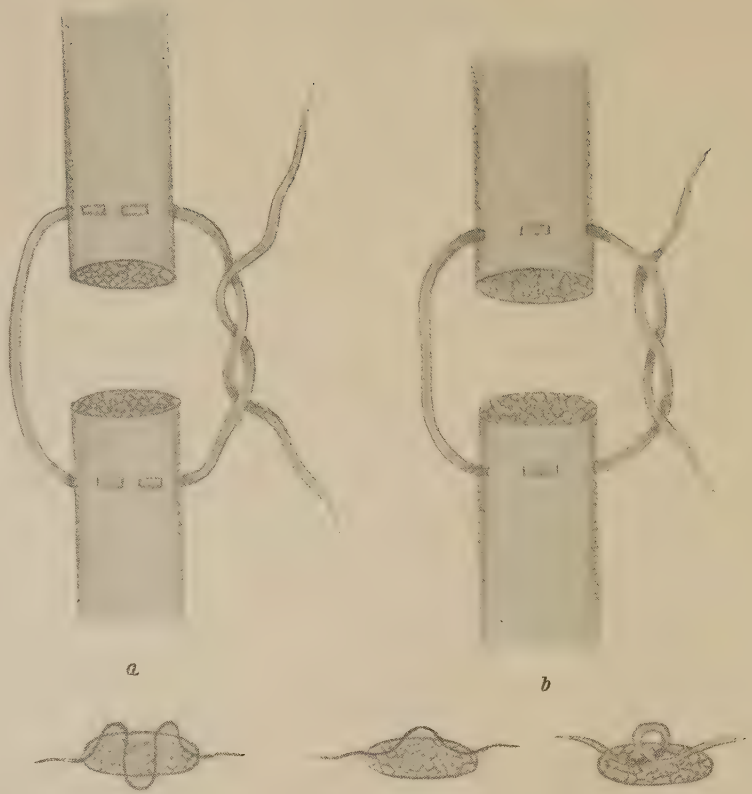

Fig. II.

Fig. III.



a



b

Fig. IV.

Fig. V.

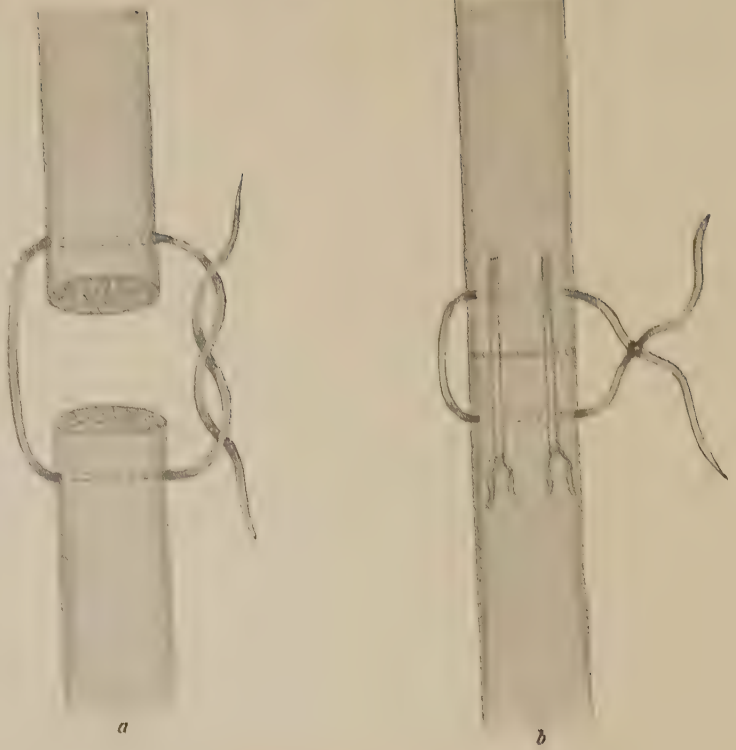

a

b

Fig. VI.



Fig. VII.

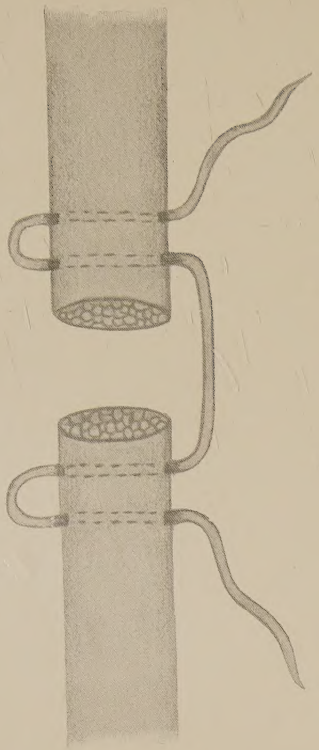

a

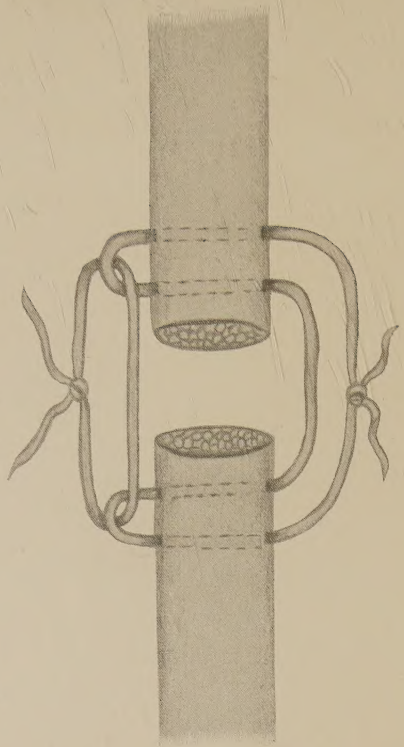

b

Fig. VIII.

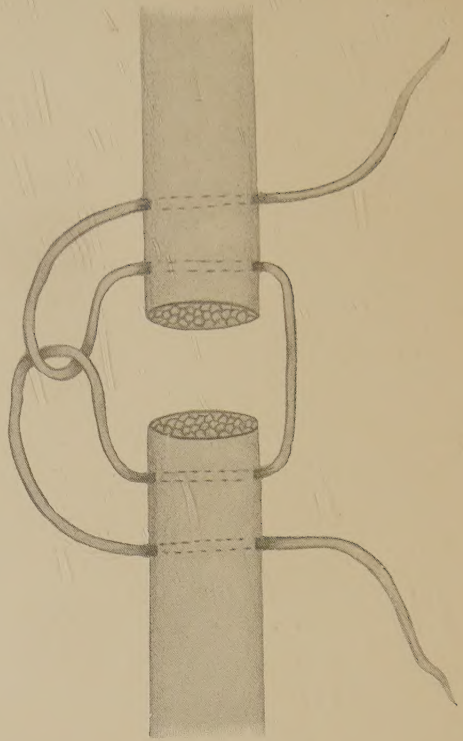

Lebenslauf.

Ich, Friedrich Ernst Waldemar Doebel wurde geboren am 11. Januar 1874 zu Grünhoff, Kr. Fischhausen O.-Pr. als Sohn des Oberförsters Rudolf Doebel und seiner Ehefrau Anna Luise geb. Ausländer. Nachdem ich den ersten Unterricht im elterlichen Hause erhalten hatte, besuchte ich von Michaelis 1883 bis Ostern 1894 das Gymnasium (Kgl. Friedrichs — Collegium) zu Königsberg Pr., woselbst ich am 26. Februar 1894 das Zeugnis der Reife erhielt. Meine Studienzeit war: Ostern 1894 bis Michaelis 1895 in Königsberg Pr., Michaelis 1895 bis Ostern 1896 in Erlangen, woselbst ich am 7. März 1896 die ärztliche Vorprüfung bestand, Michaelis 1896 bis Ostern 1898 Königsberg Pr., während welcher Zeit ich ein Jahr Amanuensis an der Kgl. Chirurgischen Universitäts-Klinik war, Ostern 1898 bis 4. Oktober 1899 Freiburg Br. Am 28. Januar 1901 erhielt ich in Freiburg Br. die Approbation als Arzt. Seit dem 9. Mai 1901 habe ich mich in Liska-Schaaken, Ostpreussen, als praktischer Arzt niedergelassen.